

## INFORME ORTESICO CRANEAL

**Paciente: PABLO**

**Edad: 4,5 meses**

**Hospital: LA PAZ**

### Diagnóstico.-

El paciente presentaba las siguientes deformidades craneales:

- **Bebé operado de craneosinostosis**
- **Plagiocefalia** postural (cráneo en paralelogramo) de **3mm** de diferencia entre diagonales considerada la deformidad como **LEVE**
- **Escafocefalia** con índice cefálico de **80,29%** considerada como **LEVE**

**Medias tomadas con:**

**Calibre antropométrico**




**Cinta métrica retráctil**



### INTERPRETACION DE LOS DATOS

	FORMA	DIFERENCIA ENTRE DIAGONALES
<b>Plagiocefalia</b>		0-10 = LEVE
		11-20 = MODERADO
		>20 = SEVERO

	FORMA	INDICE CEFALICO EN %
<b>Braquicefalia</b>		I.C. 80-90% = LEVE
		I.C. 90-100% = MODERADO
		I.C. >100% = SEVERO

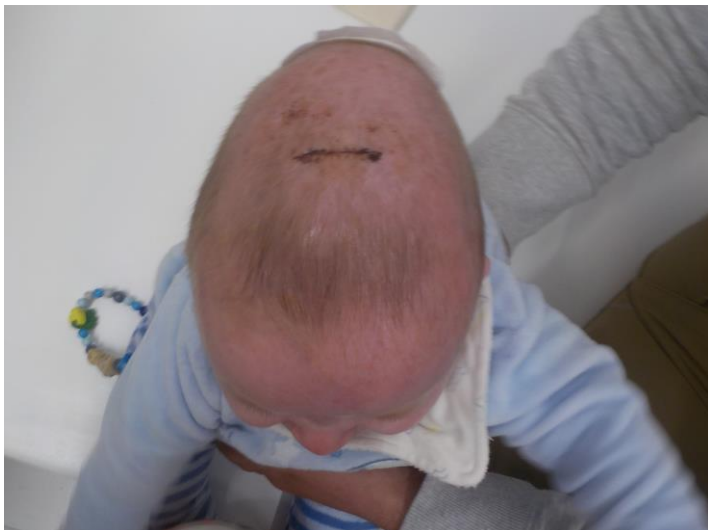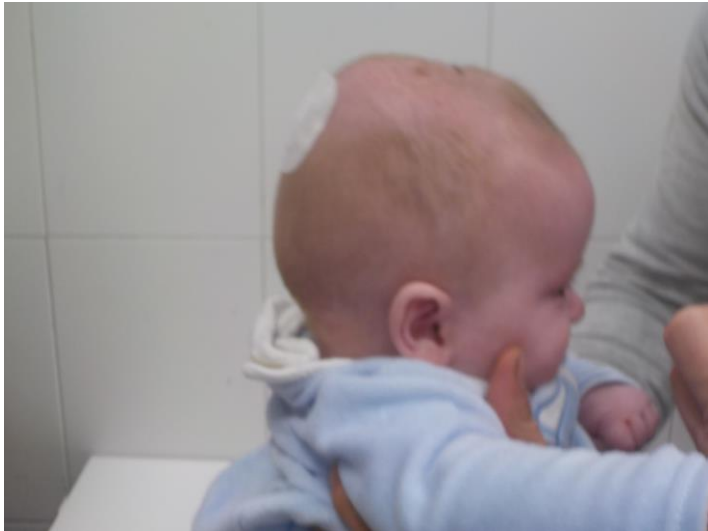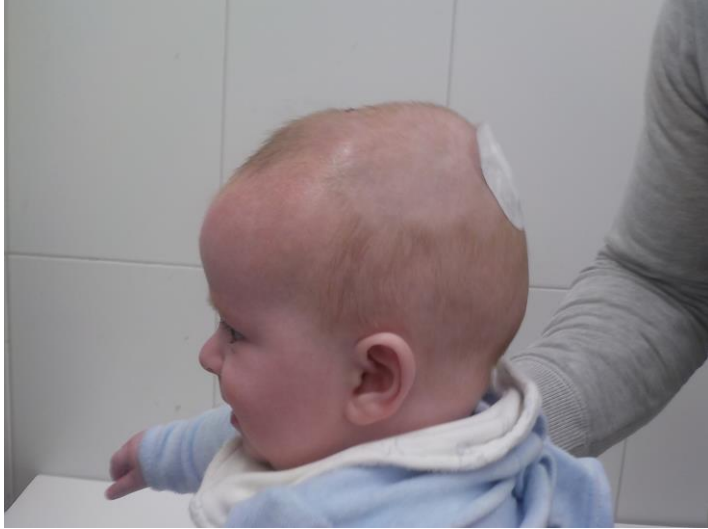	FORMA	INDICE CEFALICO EN %
<b>Escafocefalia</b>		I.C. 70-80% = LEVE
		I.C. 60-70% = MODERADO
		I.C. 50-60% = SEVERO

Su origen se encuentra en la posición adoptada por el niño en los primeros meses de vida. Fueron ineficaces los cambios posturales realizados por los padres, por lo cual el especialista prescribió una órtesis de remodelación craneal para su tratamiento.



## Fotografías

**Fecha toma de medidas: 17.01.22**



**Fecha revisión: 15.2.22**

