

INFORME ORTESICO CRANEOFACIAL

Paciente: Matías

Edad: 6.5 meses



Doctor:

Hospital: Gregorio Marañón

Diagnóstico.-

El paciente presentaba las siguientes deformidades craneales:

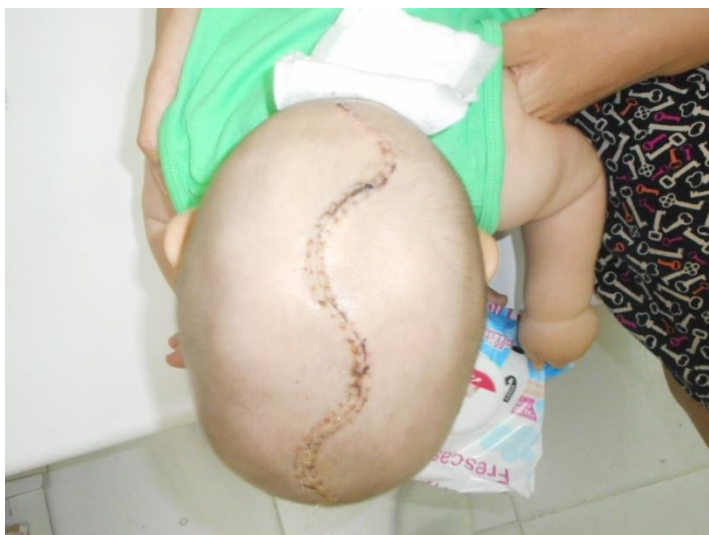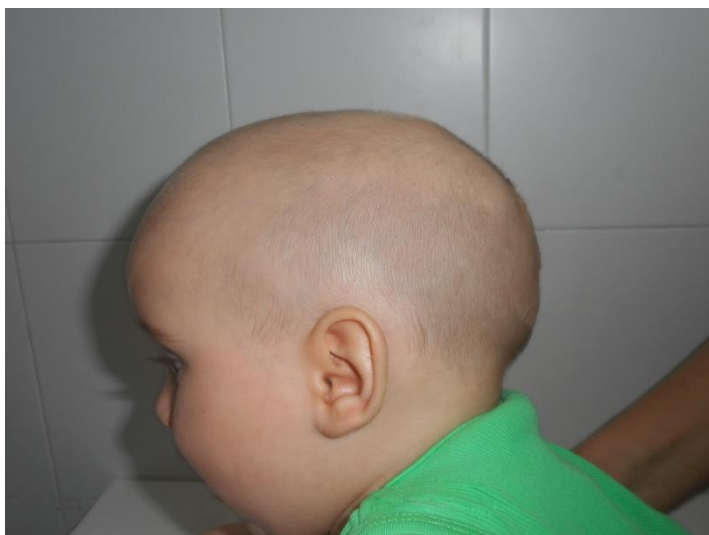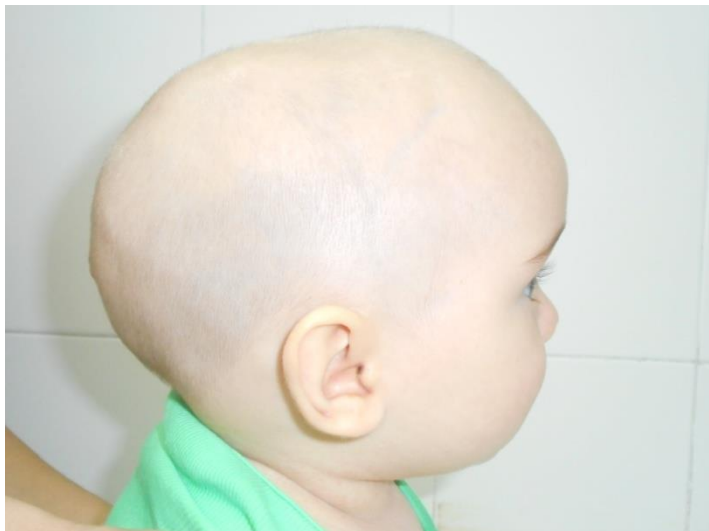- Escafocefalia con crecimiento transversal con índice cefálico de **71.25%** considerada como **leve**.

	FORMA	DIFERENCIA ENTRE DIAGONALES	FORMA	INDICE CEFALICO EN %
Plagiocefalia		0-9 = LEVE	Braquicefalia	I.C. 80-90% = LEVE
		10-20 = MODERADO		I.C. 90-100% = MODERADO
		>20 = SEVERO		I.C. >100% = SEVERO
Escafocefalia			Escafocefalia	I.C. 70-80% = LEVE
				I.C. 60-70% = MODERADO
				I.C. 50-60% = SEVERO

Su origen se encuentra en el cierre prematuro de la sutura sagital, por lo cual el especialista **Dr.** prescribió una órtesis de remodelación craneal para su tratamiento.

Fotografías

Fecha toma de medidas: 3.6.15



Fecha revisión: 10.9.15

