

## INFORME ORTESICO CRANEOFACIAL

**Paciente:** Lope

**Edad:** 4 meses




**Doctora:**

**Hospital:** Niño Jesús

### Diagnóstico.-

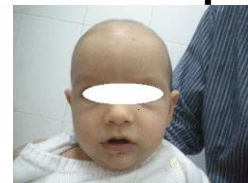El paciente presentaba las siguientes deformidades craneales:

- **Plagiocefalia** postural (cráneo en paralelogramo) de **5mm** de diferencia entre diagonales considerada la deformidad como **leve**
- **Escafocefalia** con índice cefálico de **70,87%** considerada como **moderada**
- **Bebé operado de craneosinostosis**

	FORMA	DIFERENCIA ENTRE DIAGONALES		INDICE CEFALICO EN %
Plagiocefalia		0-9 = LEVE		I.C. 80-90% = LEVE
		10-20 = MODERADO		I.C. 90-100% = MODERADO
		>20 = SEVERO		I.C. >100% = SEVERO
Escafocefalia				I.C. 70-80% = LEVE
				I.C. 60-70% = MODERADO
				I.C. 50-60% = SEVERO

El especialista **Dra.**, tras la intervención quirúrgica prescribió una órtesis de remodelación craneal para su tratamiento.

**Lope**

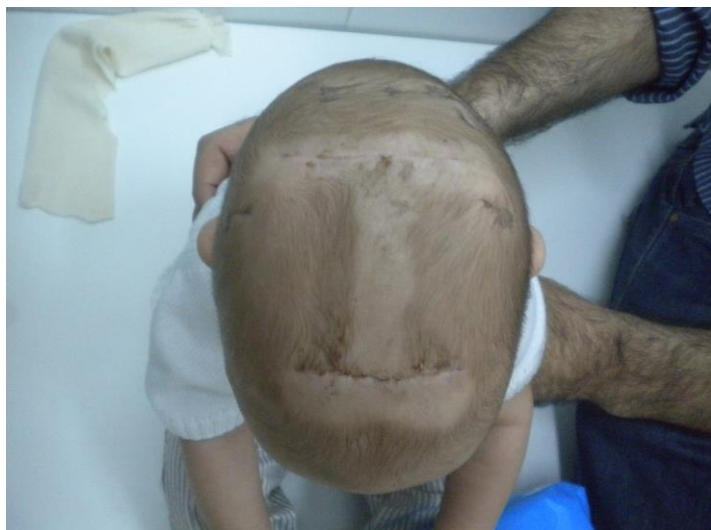
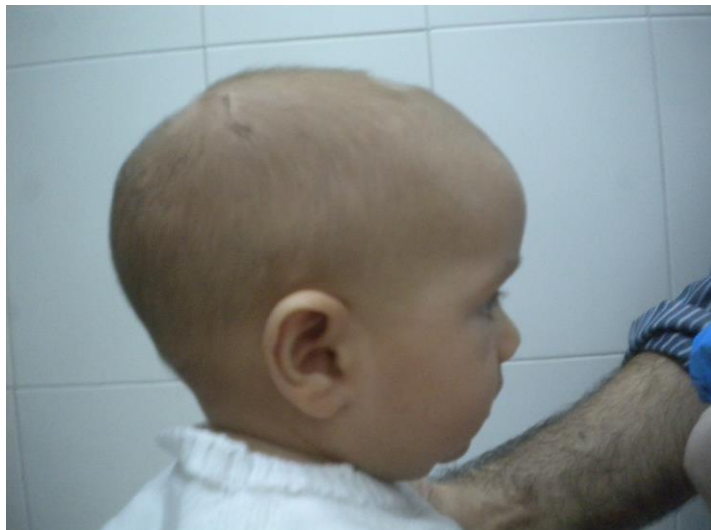
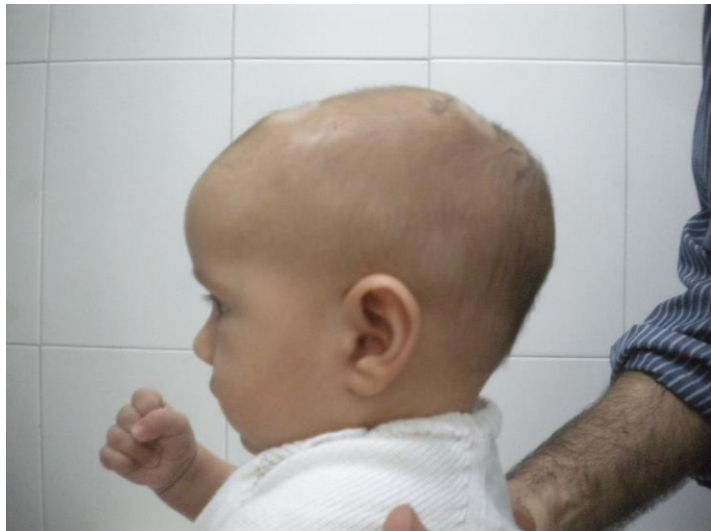**Seguimiento.- Doctor/a:**

<i>Fecha</i>	<i>Medida Antero- Posterior</i>	<i>Medida Medio- Lateral</i>	<i>Diagonal Mayor</i>	<i>Diagonal menor</i>	<i>P. Craneal</i>
02.07.14	15.5	11	14.5	14	43.7
10.07.14	15.5	11.3	15	14.8	44.1
22.07.14	15.5	11.6	15	14.9	44.7
07.08.14	15.5	11.7	15	14.9	44.8
28.08.14	15.5	12	15	15	45.2
10.09.14	15.5	12	15	15	45.3
06.10.14	15.5	12.1	15.4	15.4	45.9
05.11.14	15.5	12.3	15.4	15.4	46.3
03.12.14	15.5	12.4	15.5	15.5	46.7
13.01.15	15.7	12.6	15.7	15.7	47.3
01.02.15	15.7	12.6	15.7	15.7	47.5
23.03.15	16	13.1	16	16	48
22.04.15	16.1	13.2	16.2	16.2	48.5

## Fotografías

**Fecha toma de medidas:2.7.14**



**Fecha revisión: 13.1.15**

