

INFORME ORTESICO CRANEOFACIAL

Paciente: IRENE

Edad: 4 meses


Hospital: LA PAZ

Diagnóstico.-

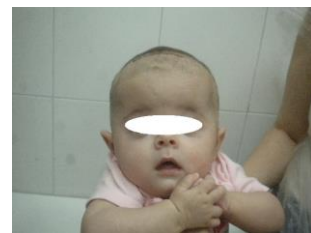El paciente presentaba las siguientes deformidades craneales:

- **Bebé operado de craneosinostosis**
- Asimetría facial posicional: adelantamiento del pabellón auricular con abombamiento de frontal
- **Braquicefalia** con crecimiento vertical/transversal con índice cefálico de **100%** considerada como **MODERADA**

	FORMA	DIFERENCIA ENTRE DIAGONALES
Plagiocefalia		0-10 = LEVE 11-20 = MODERADO >20 = SEVERO

	FORMA	INDICE CEFALICO EN %
Braquicefalia		I.C. 80-90% = LEVE I.C. 90-100% = MODERADO I.C. >100% = SEVERO

	FORMA	INDICE CEFALICO EN %
Escafocefalia		I.C. 70-80% = LEVE I.C. 60-70% = MODERADO I.C. 50-60% = SEVERO

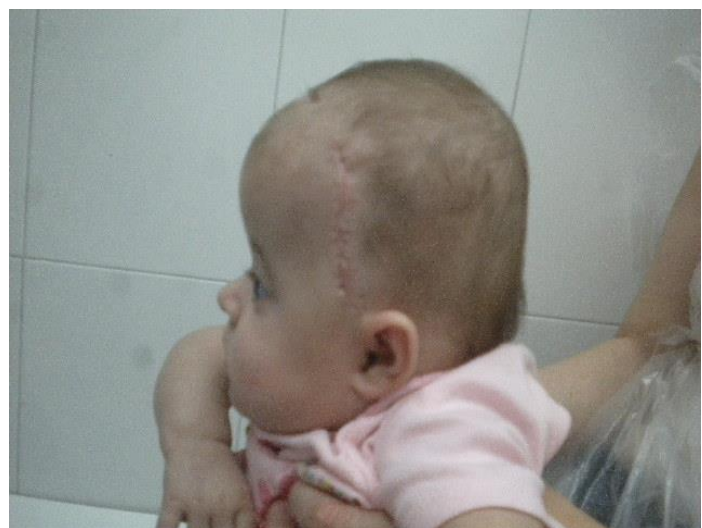
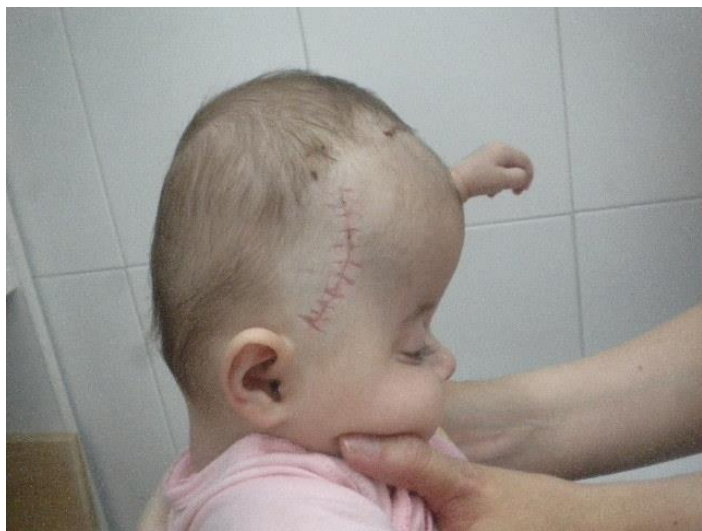
Seguimiento.-. LA PAZ

<i>Fecha</i>	<i>Medida Antero- Posterior</i>	<i>Medida Medio- Lateral</i>	<i>Diagonal Mayor</i>	<i>Diagonal menor</i>	<i>P. Craneal</i>
12.06.13	11.5	11.5	12.5	12	39.8
10.07.13	12.5	12	12.5	12.5	41
26.07.13	12.6	12	12.6	12.6	41.2
19.08.13	13.5	12.4	13.5	13.5	41.5
03.09.13	14	12.4	13.5	13.5	42
24.09.13	14	12.5	13.7	13.7	42.3
25.10.13	14.2	12.5	13.7	13.7	42.6
13.12.13	14.2	12.5	14.2	14.2	43

Fotografías

Fecha toma de medidas: 12.6.13



Fecha revisión: 3.9.13

