

INFORME ORTESICO CRANEOFACIAL

Paciente: IKER

Edad: 4,5 meses


Hospital: LA PAZ


Diagnóstico.-

El paciente presentaba las siguientes deformidades craneales:

- **Plagiocefalia** postural (cráneo en paralelogramo) de **35mm** de diferencia entre diagonales considerada la deformidad como **SEVERA**
- Asimetría facial posicional: adelantamiento del pabellón auricular con abombamiento de frontal

	FORMA	DIFERENCIA ENTRE DIAGONALES
Plagiocefalia		0-10 = LEVE 11-20 = MODERADO >20 = SEVERO

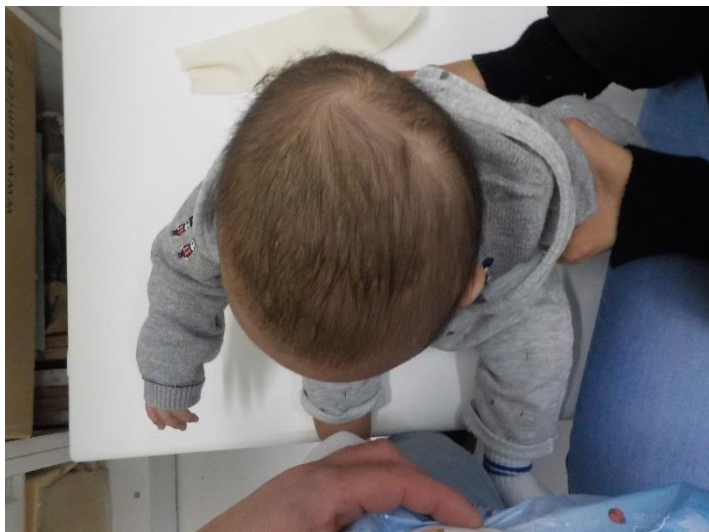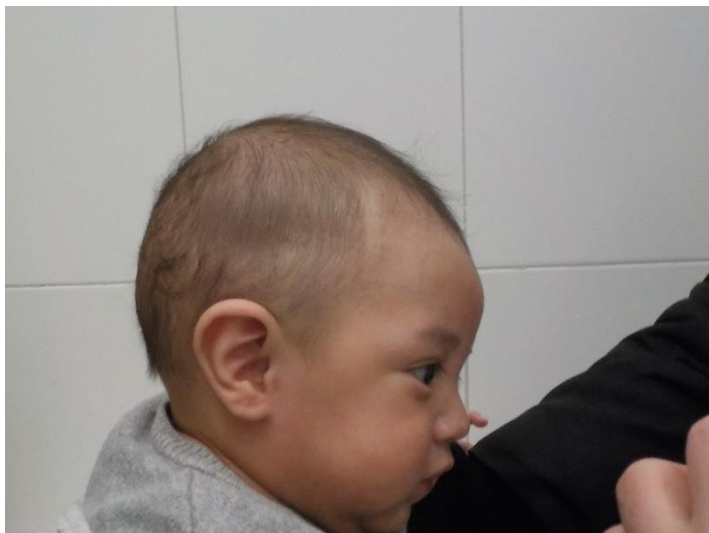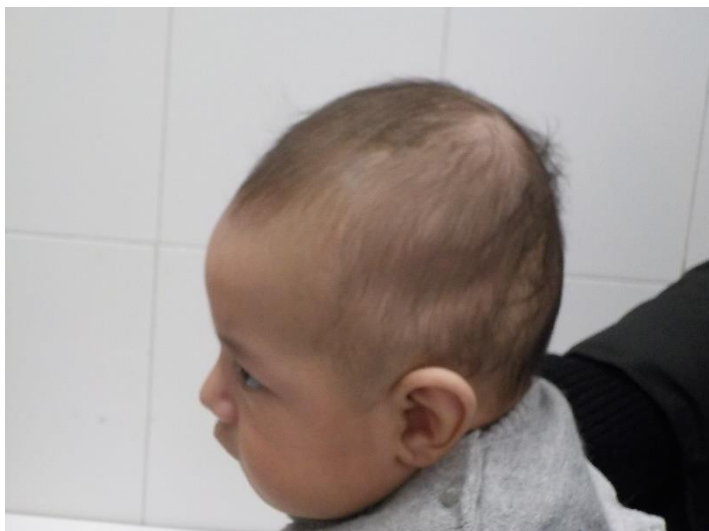	FORMA	INDICE CEFALICO EN %
Braquicefalia		I.C. 80-90% = LEVE I.C. 90-100% = MODERADO I.C. >100% = SEVERO

	FORMA	INDICE CEFALICO EN %
Escafocefalia		I.C. 70-80% = LEVE I.C. 60-70% = MODERADO I.C. 50-60% = SEVERO

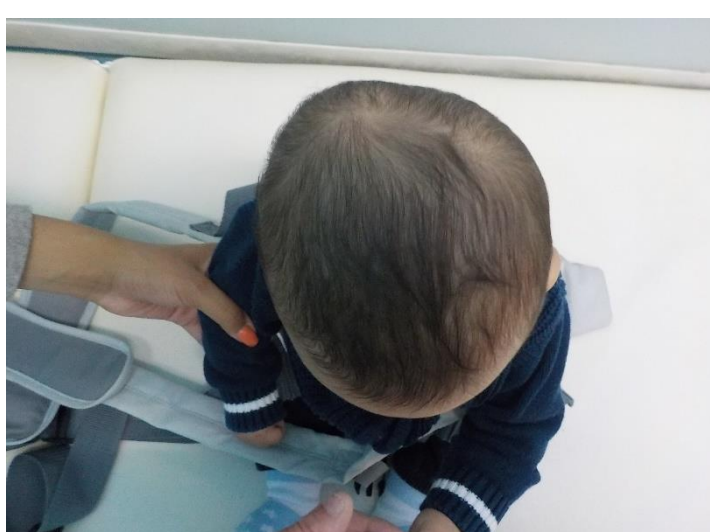
Su origen se encuentra en la posición adoptada por el niño en los primeros meses de vida, consecuencia de una tortícolis congénita. Fueron ineficaces los cambios posturales realizados por los padres, por lo cual el especialista prescribió una órtesis de remodelación craneal para su tratamiento.

Fotografías

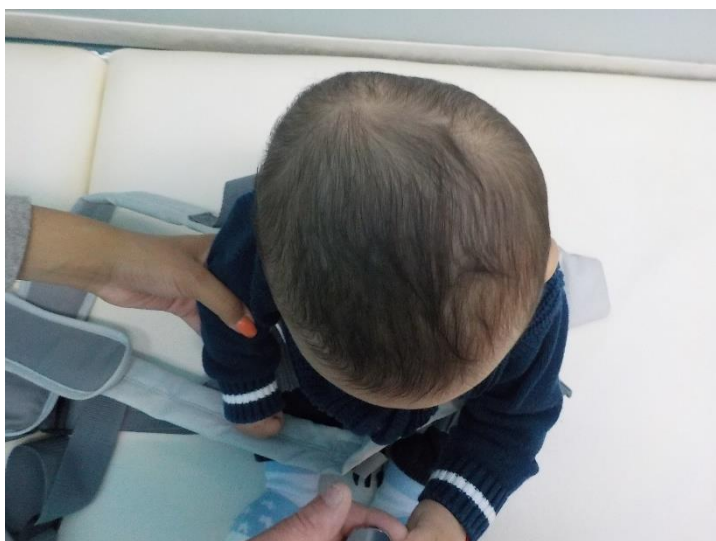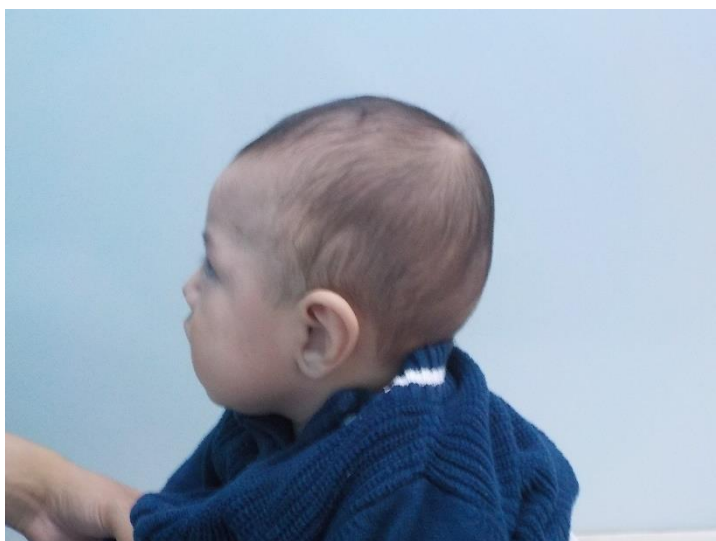Fecha toma de medidas: 9.3.21



Fecha revisión: 17.5.21



Fecha revisión: 17.5.21



Fecha revisión: 23.8.21

