

## INFORME ORTESICO CRANEOFACIAL

**Paciente: HECTOR**


**Edad: 3 meses**


**Hospital: G. MARAÑÓN**

### Diagnóstico.-

El paciente presentaba las siguientes deformidades craneales:

- **Bebé operado de craneosinostosis**
- **Plagiocefalia** postural (cráneo en paralelogramo) de **6mm** de diferencia entre diagonales considerada la deformidad como **LEVE**
- **Escafocefalia** con índice cefálico de **76,67%** considerada como **MODERADA**

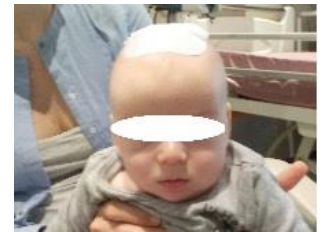	FORMA	DIFERENCIA ENTRE DIAGONALES
<b>Plagiocefalia</b>		0-10 = LEVE 11-20 = MODERADO >20 = SEVERO

	FORMA	INDICE CEFALICO EN %
<b>Braquicefalia</b>		I.C. 80-90% = LEVE I.C. 90-100% = MODERADO I.C. >100% = SEVERO

	FORMA	INDICE CEFALICO EN %
<b>Escafocefalia</b>		I.C. 70-80% = LEVE I.C. 60-70% = MODERADO I.C. 50-60% = SEVERO

Su origen se encuentra en la posición adoptada por el niño en los primeros meses de vida, consecuencia de una tortícolis congénita. Fueron ineficaces los cambios posturales realizados por los padres, por lo cual el especialista prescribió una órtesis de remodelación craneal para su tratamiento.

**HECTOR**

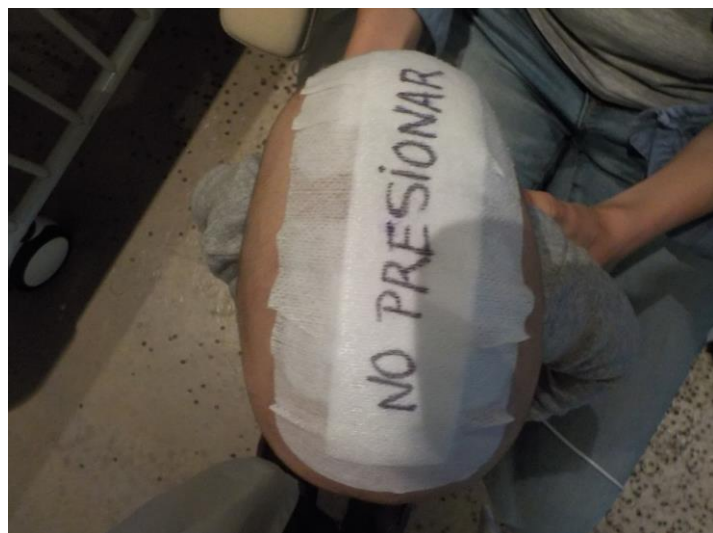
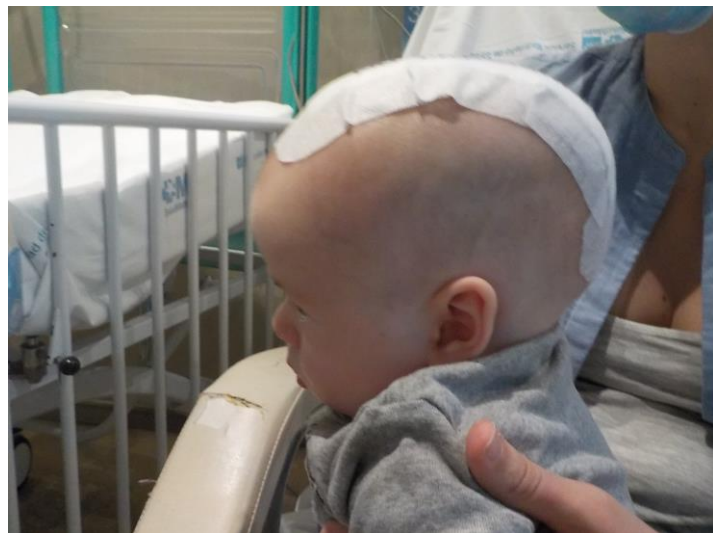
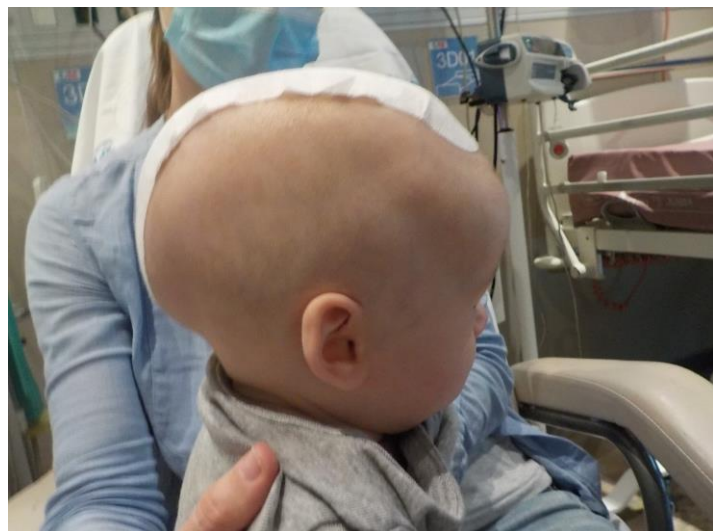## Seguimiento.-. G. MARAÑÓN

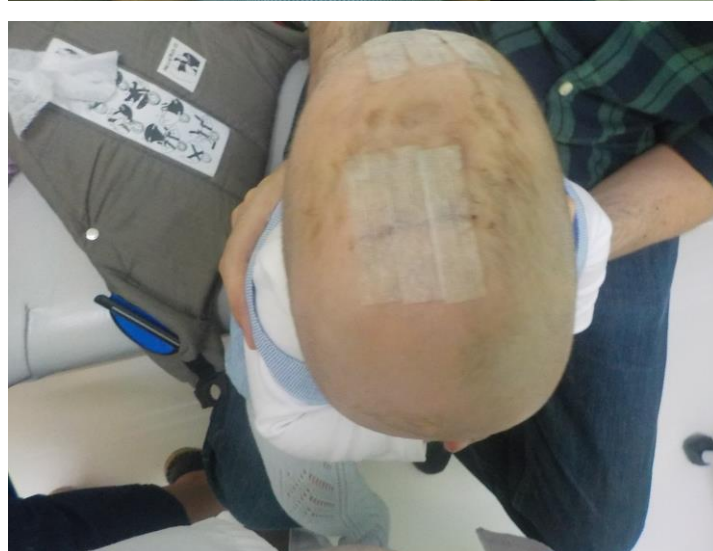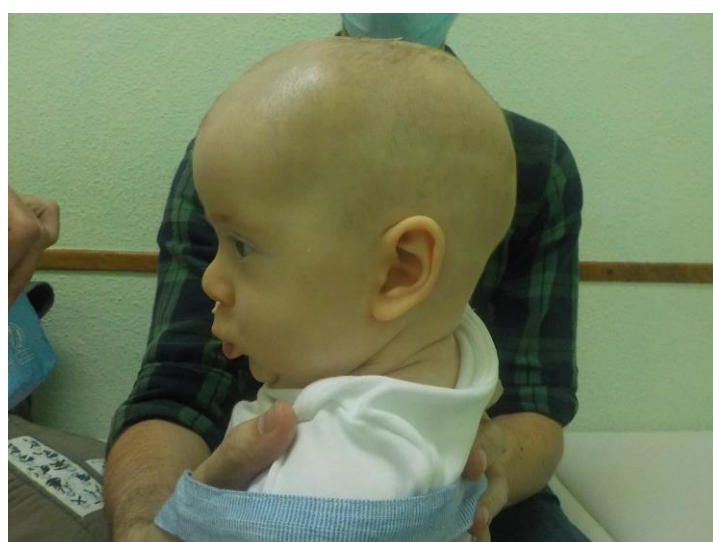
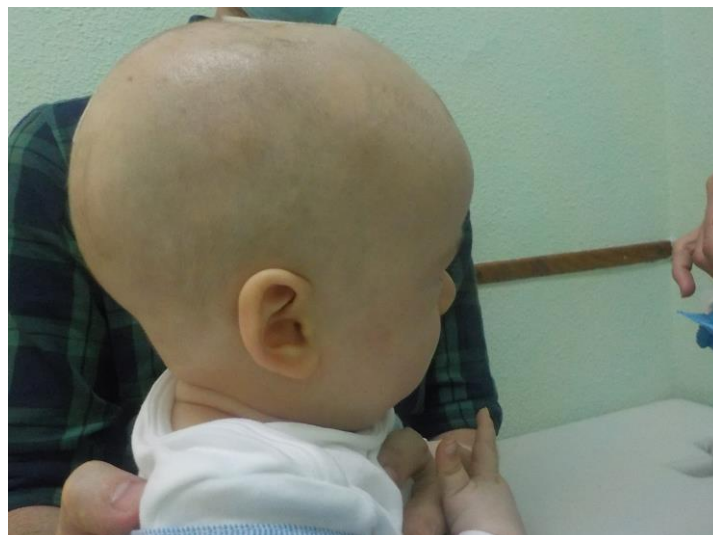<i>Fecha</i>	<i>Medida Antero- Posterior</i>	<i>Medida Medio- Lateral</i>	<i>Diagonal Mayor</i>	<i>Diagonal menor</i>	<i>P. Craneal</i>
<i>M. con apósito</i>					
20.5.20	15	11,5	14	13,4	43,7
<i>M. sin apósito</i>					
29.5.20	14,5	10,5	14	13,5	43,5
5.6.20	14.5	10.7	14	13.7	43.9
19.6.20	14.5	11	14	13.8	44.3
3.7.20	14.5	11.2	14	13.9	44.6
17.7.20	14.5	11.5	14	14	45
20.08.20	14.5	11.6	14.1	14.1	45.3
7.9.20	14.5	11.8	14.2	14.2	45.7
25.9.20	14,5	12	14,3	14,3	46,1
16.10.20	14.6	12.2	14.3	14.3	46.5
20.11.20	14,7	12,3	14,4	14,4	47

## Fotografías

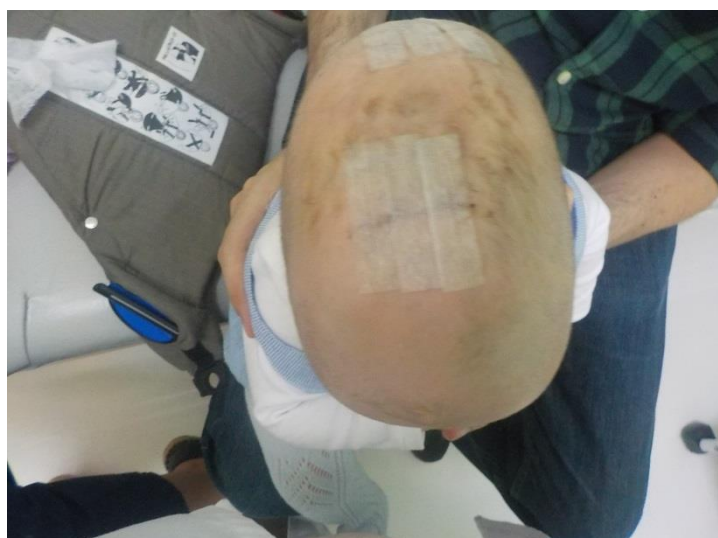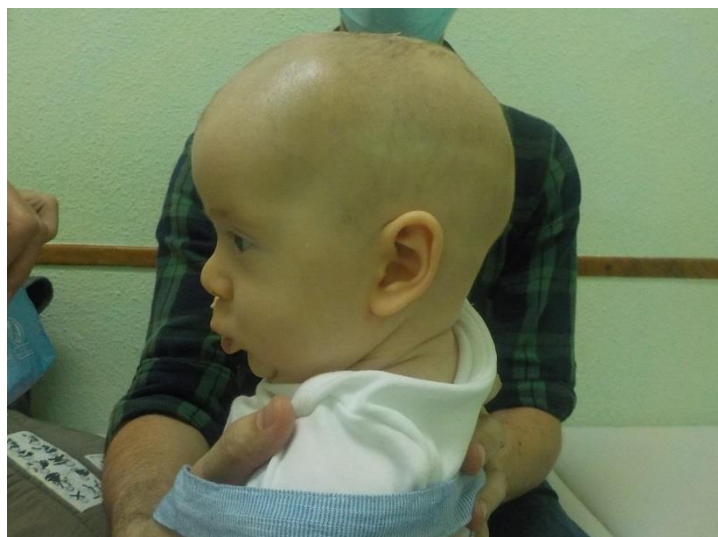
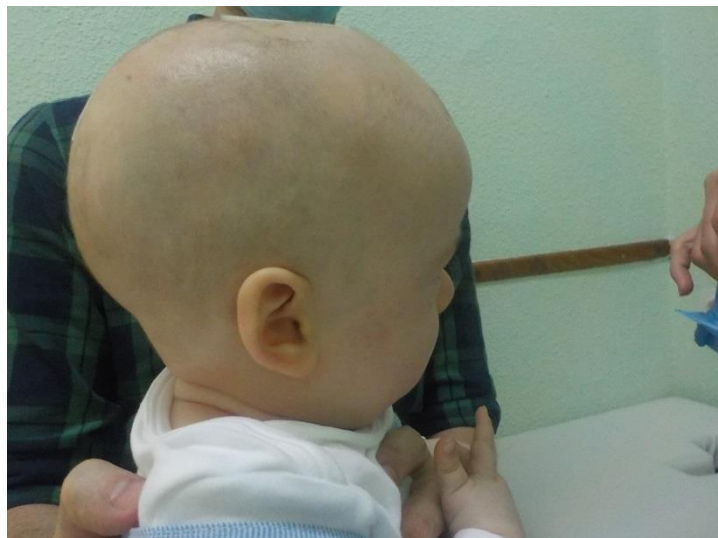**Fecha toma de medidas: 20.5.20**



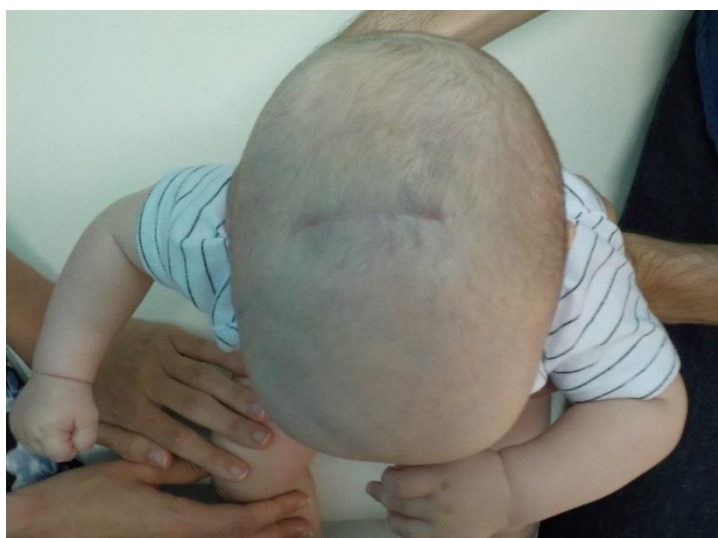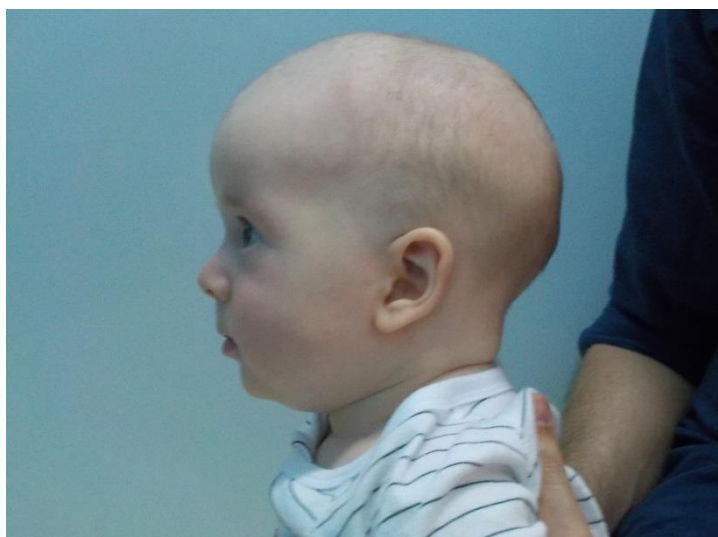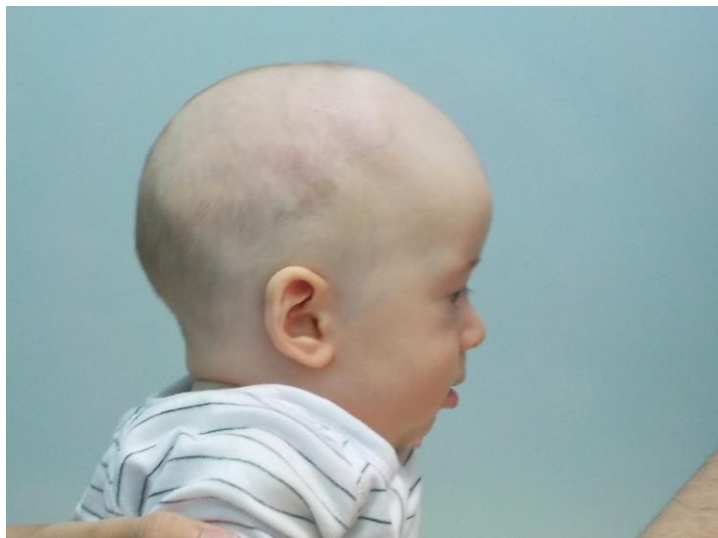**Fecha revisión: 29.5.20**



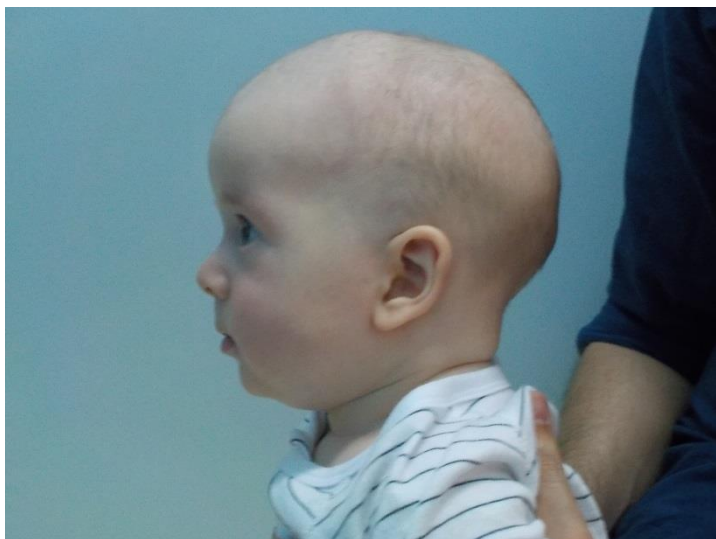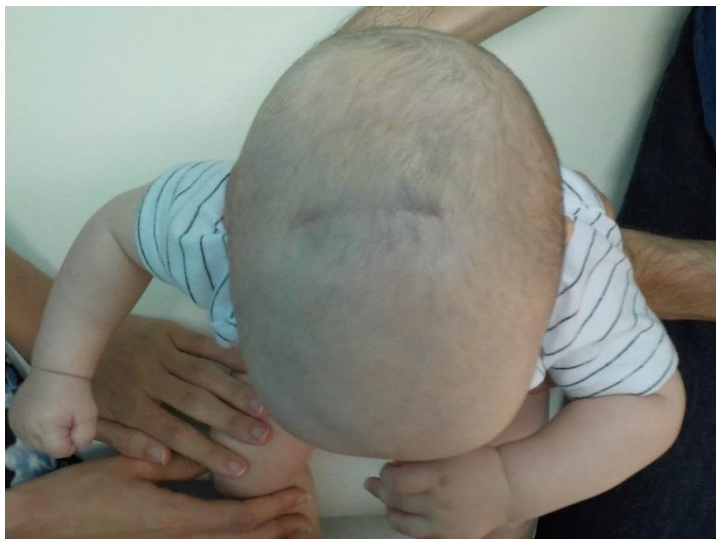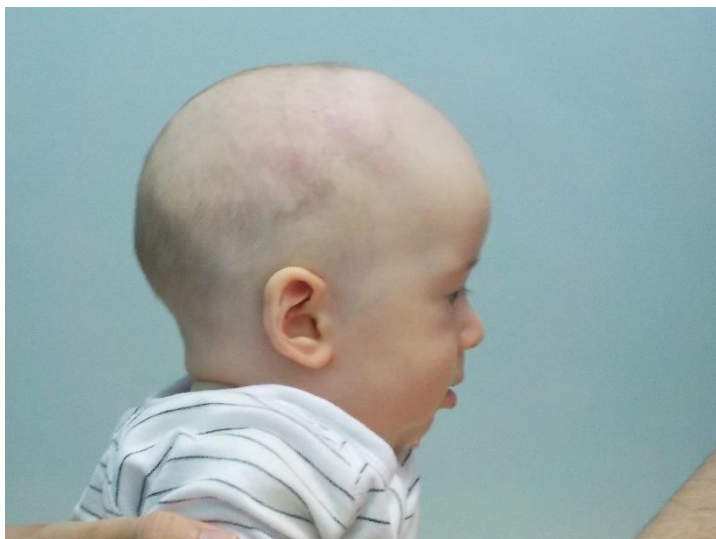**Fecha revisión: 29.5.20**



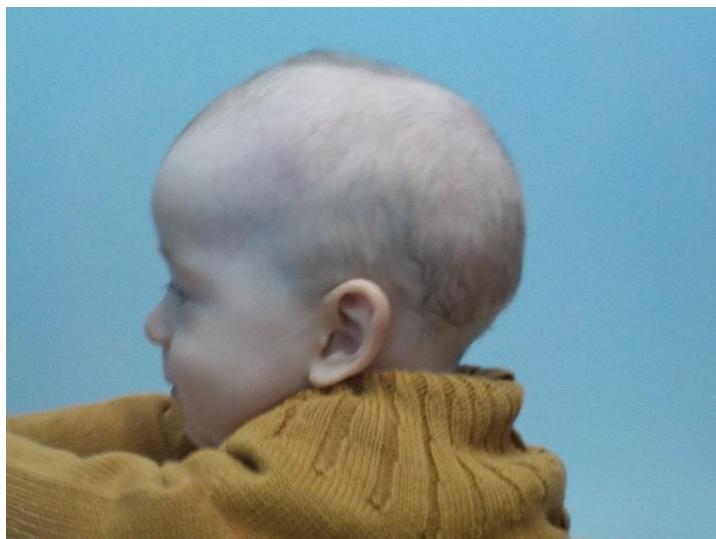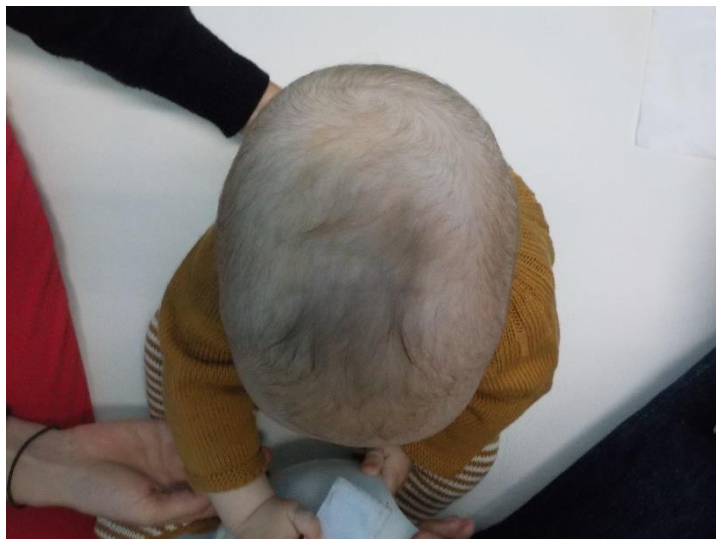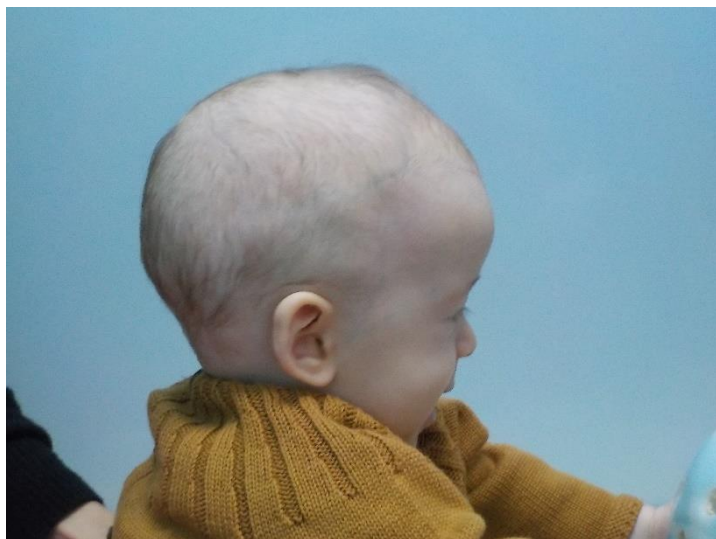**Fecha revisión: 17.7.20**



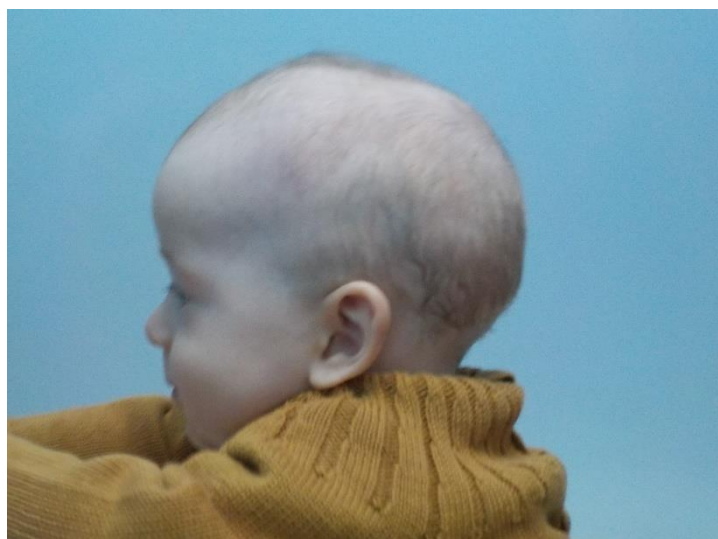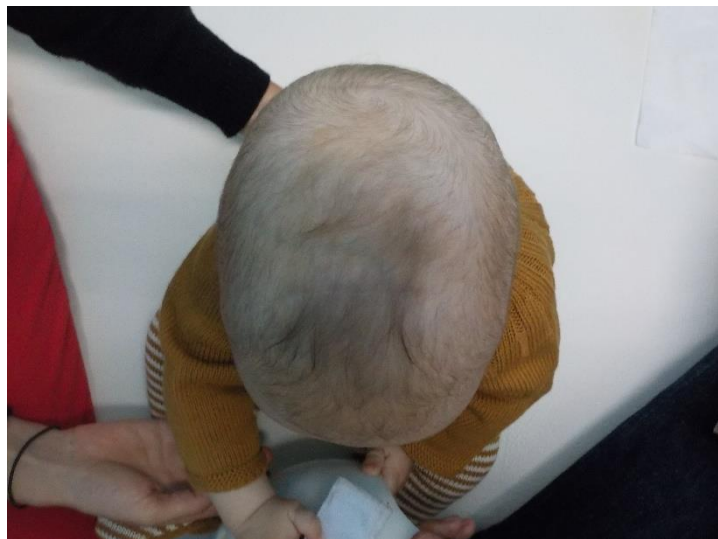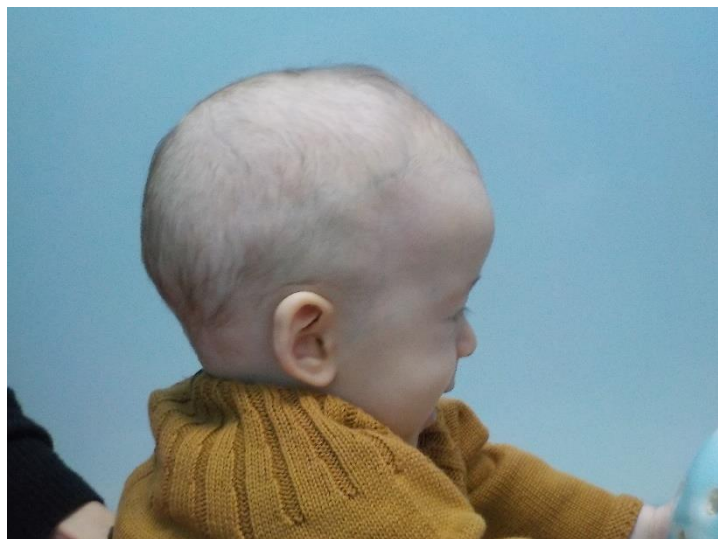**Fecha revisión: 17.7.20**



**Fecha revisión: 25.9.20**



**Fecha revisión: 25.9.20**



**Fecha revisión: 20.11.20**

