

INFORME ORTESICO CRANEOFACIAL

Paciente: ENZO

Edad: 4.5 meses


Hospital: LA PAZ

Diagnóstico.-

El paciente presentaba las siguientes deformidades craneales:

- **Plagiocefalia** postural (cráneo en paralelogramo) de **25mm** de diferencia entre diagonales considerada la deformidad como **SEVERA**
- Asimetría facial posicional: adelantamiento del pabellón auricular con abombamiento de frontal
- **Braquicefalia** con crecimiento vertical/transversal con índice cefálico de **100%** considerada como **moderada**

| | FORMA | DIFERENCIA ENTRE DIAGONALES |
|----------------------|---|---|
| Plagiocefalia |  | 0-10 = LEVE 11-20 = MODERADO >20 = SEVERO |

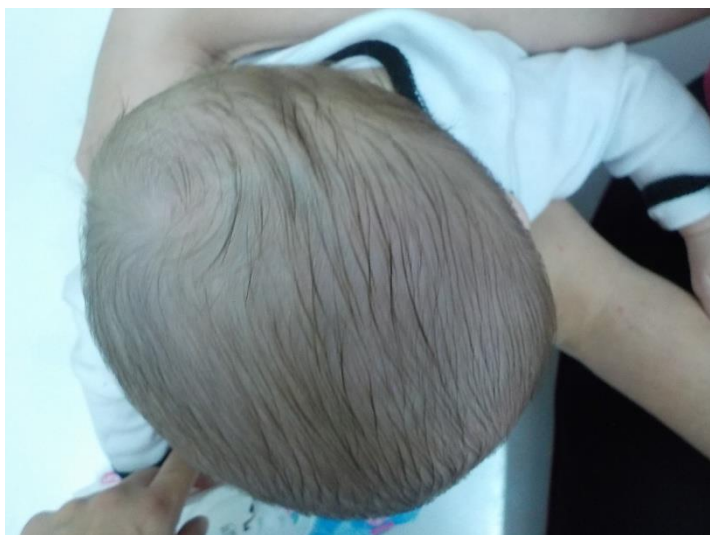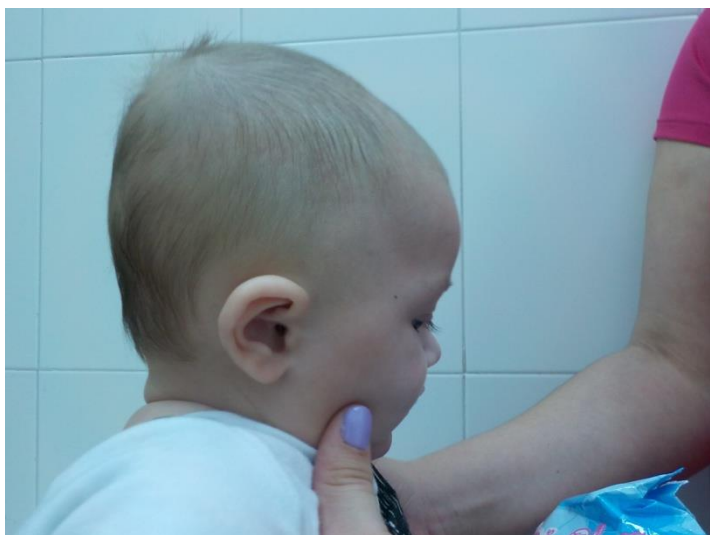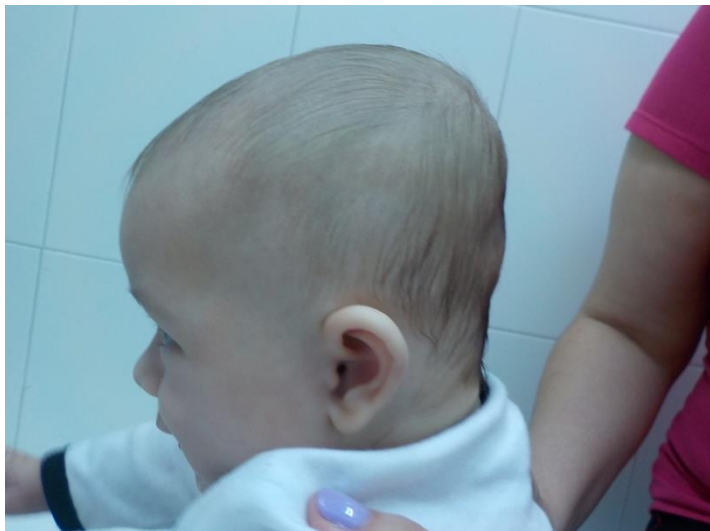| | FORMA | INDICE CEFALICO EN % |
|----------------------|---|--|
| Braquicefalia |  | I.C. 80-90% = LEVE I.C. 90-100% = MODERADO I.C. >100% = SEVERO |

| | FORMA | INDICE CEFALICO EN % |
|----------------------|---|--|
| Escafocefalia |  | I.C. 70-80% = LEVE I.C. 60-70% = MODERADO I.C. 50-60% = SEVERO |

Su origen se encuentra en la posición adoptada por el niño en los primeros meses de vida. Fueron ineficaces los cambios posturales realizados por los padres, por lo cual el especialista prescribió una órtesis de remodelación craneal para su tratamiento.

Fotografías

Fecha toma de medidas: 25.10.18



Fecha revisión: 15.01.19

