

INFORME ORTESICO CRANEOFACIAL

Paciente: PEDRO

Edad: 1,5 meses


Hospital: LA PAZ


Diagnóstico.-

El paciente presentaba las siguientes deformidades craneales:

- **FRACTURA CRANEAL CONGÉNITA EN HUNDIMIENTO EN "PING-PONG"**
- **Plagiocefalia** postural (cráneo en paralelogramo) de **5 mm** de diferencia entre diagonales considerada la deformidad como **LEVE**

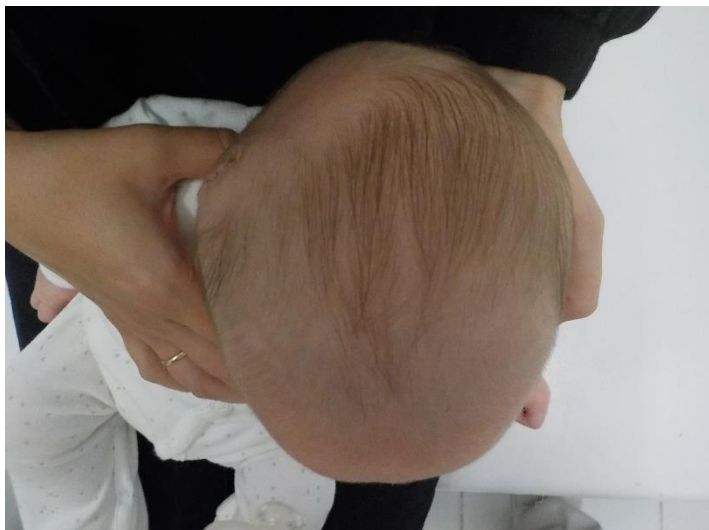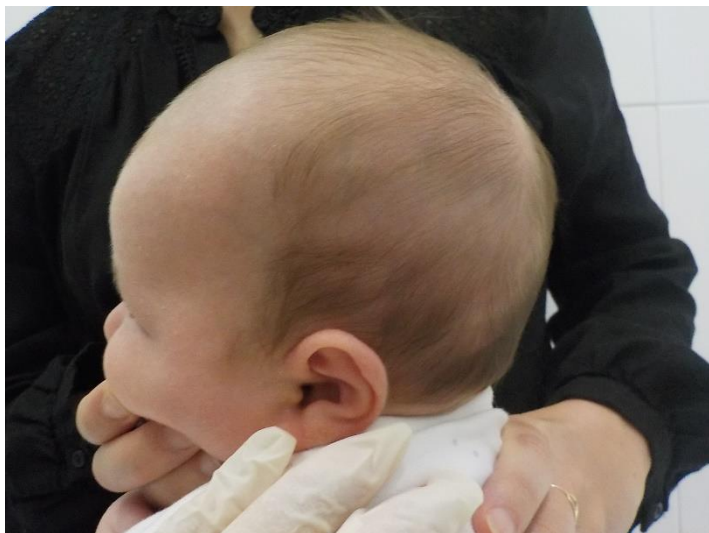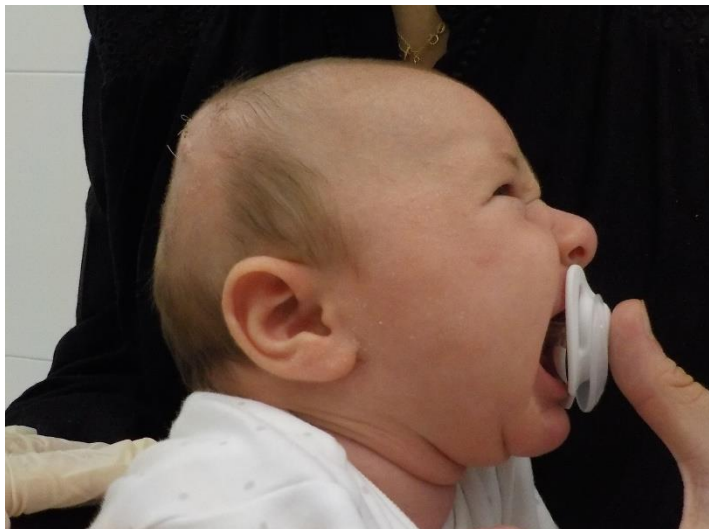	FORMA	DIFERENCIA ENTRE DIAGONALES
Plagiocefalia		0-10 = LEVE 11-20 = MODERADO >20 = SEVERO

	FORMA	INDICE CEFALICO EN %
Braquicefalia		I.C. 80-90% = LEVE I.C. 90-100% = MODERADO I.C. >100% = SEVERO

	FORMA	INDICE CEFALICO EN %
Escafocefalia		I.C. 70-80% = LEVE I.C. 60-70% = MODERADO I.C. 50-60% = SEVERO

Fotografías

Fecha toma de medidas: 1.6.21



Fecha revisión: 5.7.21

