

INFORME ORTESICO CRANEOFACIAL


Paciente: Tristán


Hospital: Gregorio Marañón


Diagnóstico.-

El paciente presentaba las siguientes deformidades craneales:

- **Bebé operado de craneosinostosis**
- **Plagiocefalia** postural (cráneo en paralelogramo) de **5mm** de diferencia entre diagonales considerada la deformidad como **leve**
- **Escafocefalia** con índice cefálico de **80%** considerada como **leve**

	FORMA	DIFERENCIA ENTRE DIAGONALES
Plagiocefalia		0-10 = LEVE 11-20 = MODERADO >20 = SEVERO

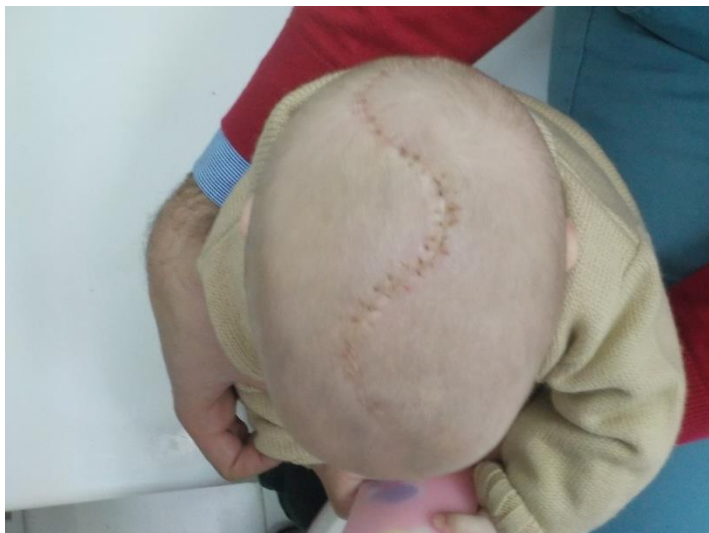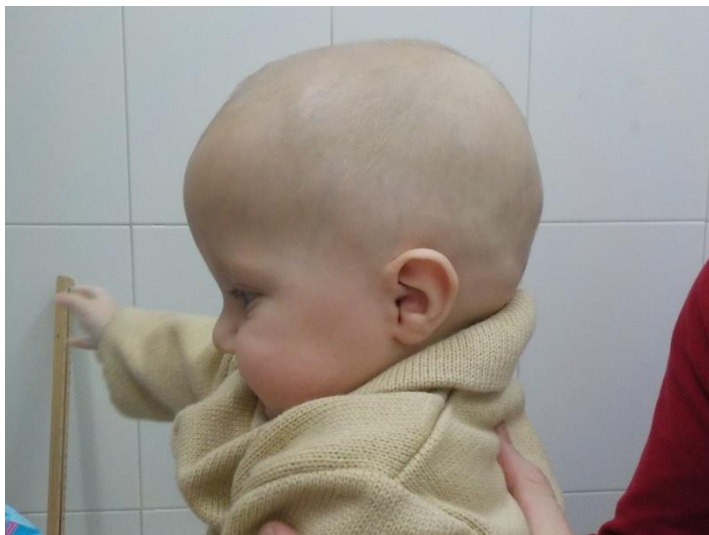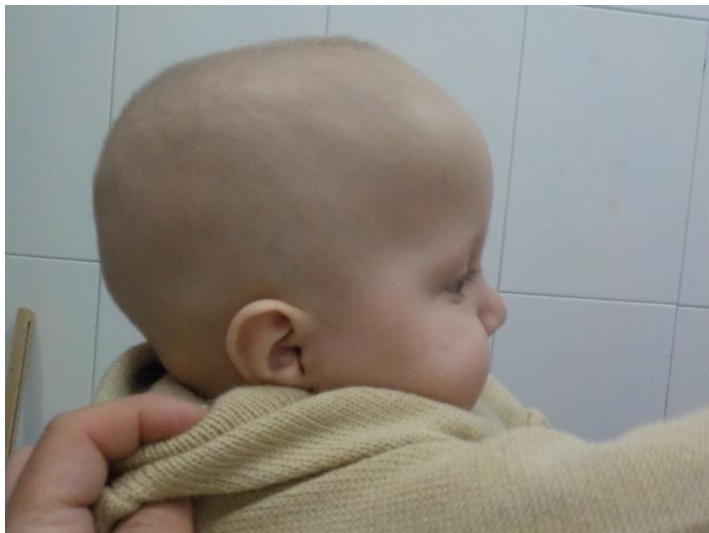	FORMA	INDICE CEFALICO EN %
Braquicefalia		I.C. 80-90% = LEVE I.C. 90-100% = MODERADO I.C. >100% = SEVERO

	FORMA	INDICE CEFALICO EN %
Escafocefalia		I.C. 70-80% = LEVE I.C. 60-70% = MODERADO I.C. 50-60% = SEVERO

Su origen se encuentra en el cierre prematuro de la sutura sagital, por lo cual el especialista prescribió una órtesis de remodelación craneal para su tratamiento.

Fotografías

Fecha toma de medidas: 10.01.19



Fecha revisión: 12.04.19

