

INFORME ORTESICO CRANEOFACIAL

Paciente: Martín

Edad: 5 meses


Hospital: Fundación Jiménez Díaz

Diagnóstico.-

El paciente presentaba las siguientes deformidades craneales:

- **Plagiocefalia** postural (cráneo en paralelogramo) de **16 mm** de diferencia entre diagonales considerada la deformidad como **moderada**
- Asimetría facial posicional: adelantamiento del pabellón auricular con abombamiento de frontal
- **Braquicefalia** con crecimiento vertical/transversal con índice cefálico de **104%** considerada como **severa**

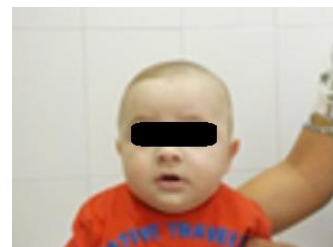	FORMA	DIFERENCIA ENTRE DIAGONALES
Plagiocefalia		0-10 = LEVE 11-20 = MODERADO >20 = SEVERO

	FORMA	INDICE CEFALICO EN %
Braquicefalia		I.C. 80-90% = LEVE I.C. 90-100% = MODERADO I.C. >100% = SEVERO

	FORMA	INDICE CEFALICO EN %
Escafocefalia		I.C. 70-80% = LEVE I.C. 60-70% = MODERADO I.C. 50-60% = SEVERO

Su origen se encuentra en la posición adoptada por el niño en los primeros meses de vida. Fueron ineficaces los cambios posturales realizados por los padres, por lo cual el especialista prescribió una órtesis de remodelación craneal para su tratamiento.

Martín

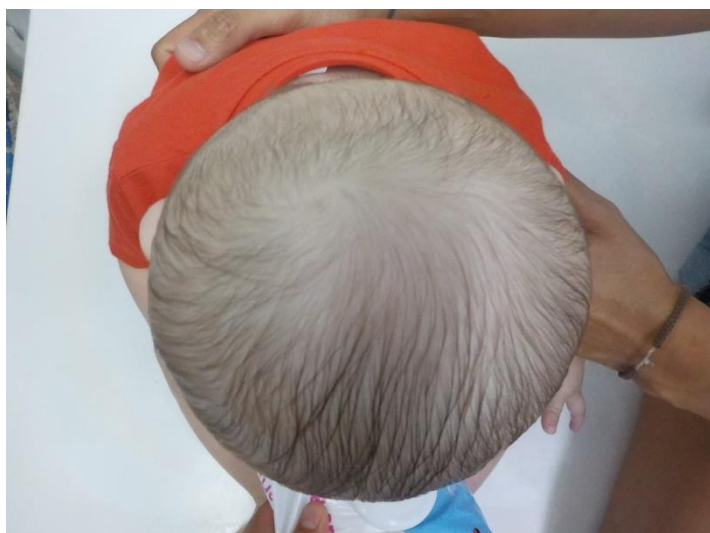
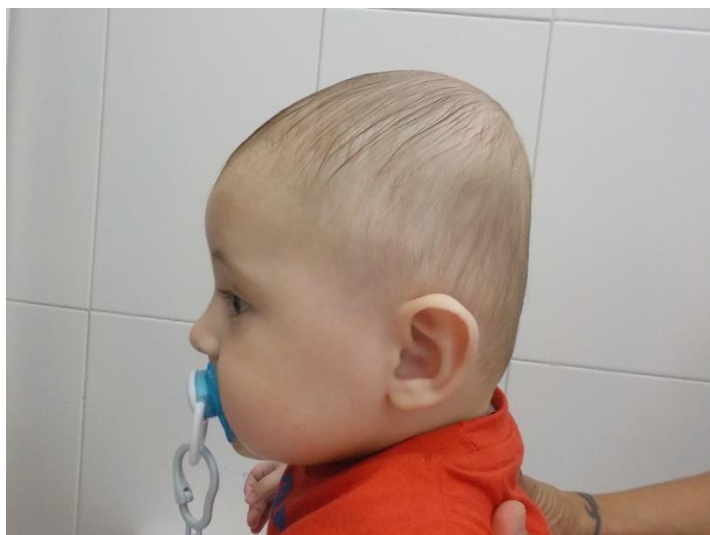
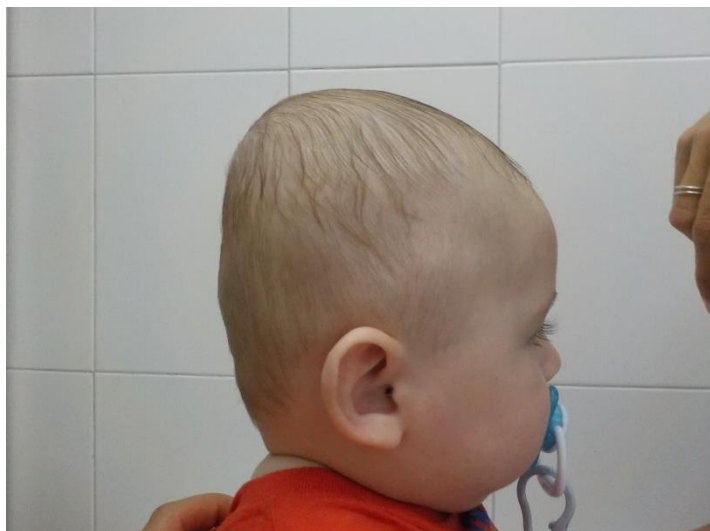Seguimiento.-. FUNDACION JIMENEZ DIAZ

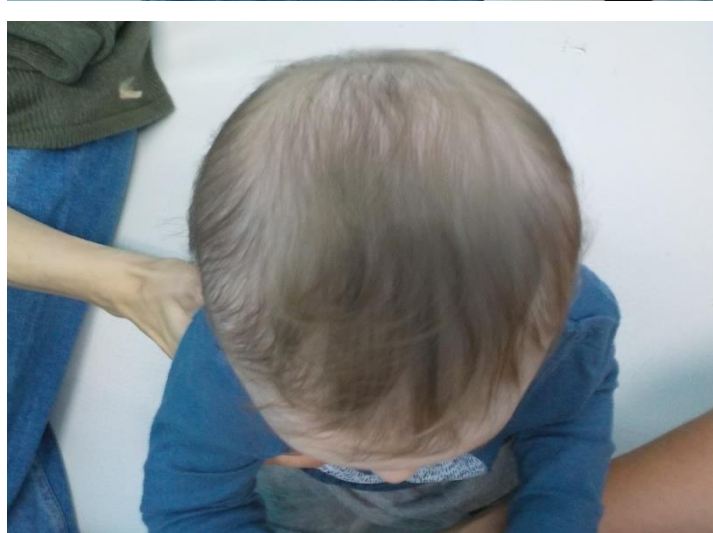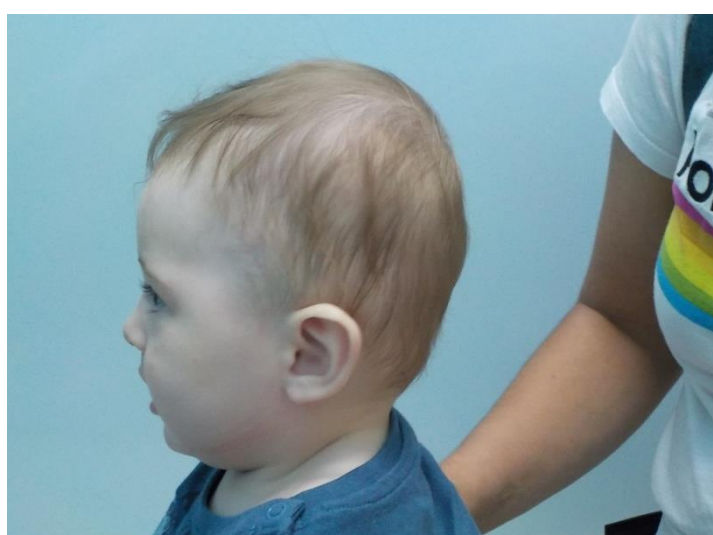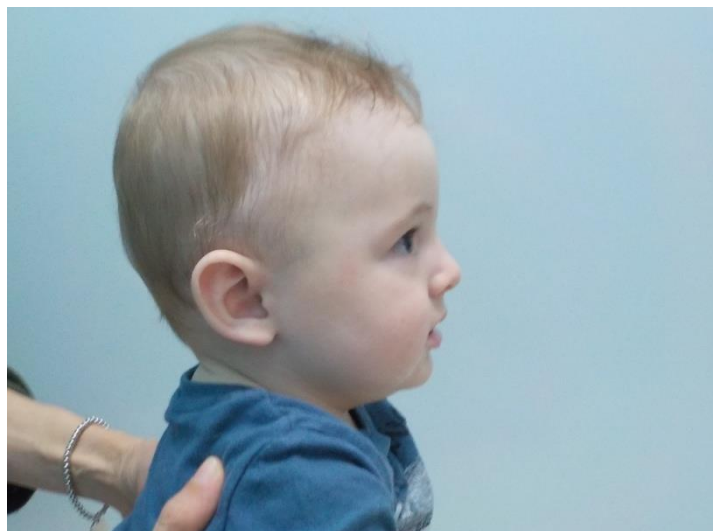<i>Fecha</i>	<i>Medida Antero- Posterior</i>	<i>Medida Medio- Lateral</i>	<i>Diagonal Mayor</i>	<i>Diagonal menor</i>	<i>P. Craneal</i>
19.07.19	12.5	13	13.6	12	42
08.08.19	13	13	13.6	12.4	42.7
19.08.19	13.2	13	14	13	43.2
11.09.19	13.8	13	14	13	43.8
2.10.19	13.8	13	14	13.3	44.2
20.11.19	14.2	13	14.5	14.2	45
16.12.19	14.8	13.5	14.7	14.5	45.5
13.01.20	15	13.5	14.7	14.6	45.8
10.02.20	15	13.5	14.7	14.6	46.1

Fotografías

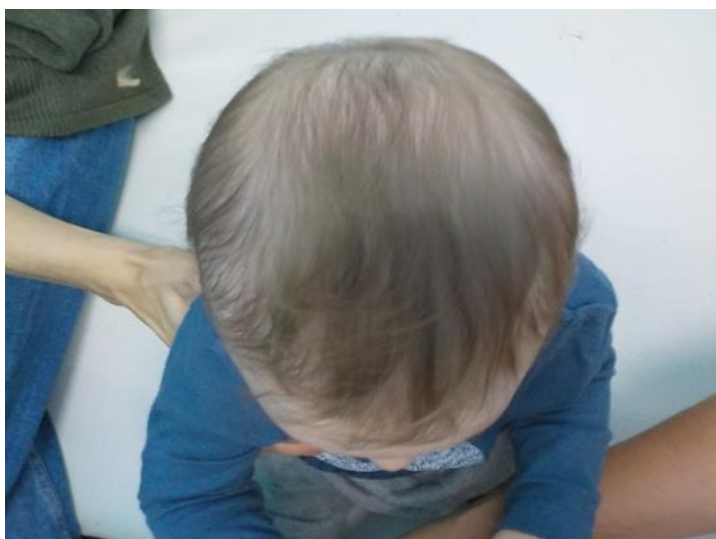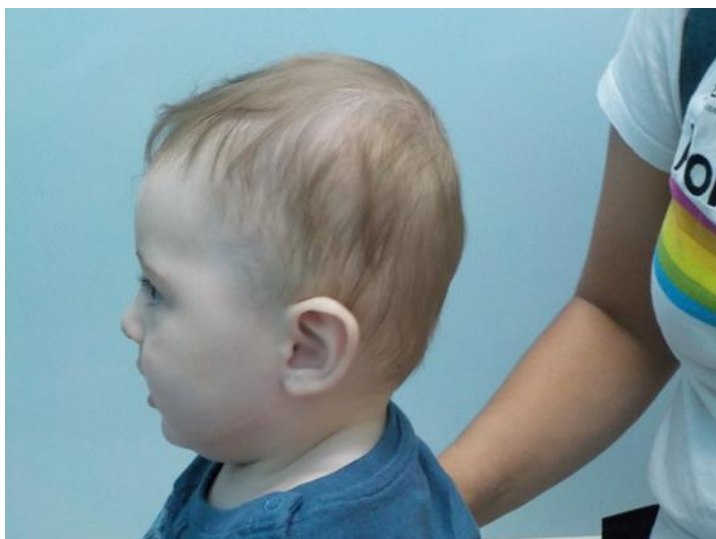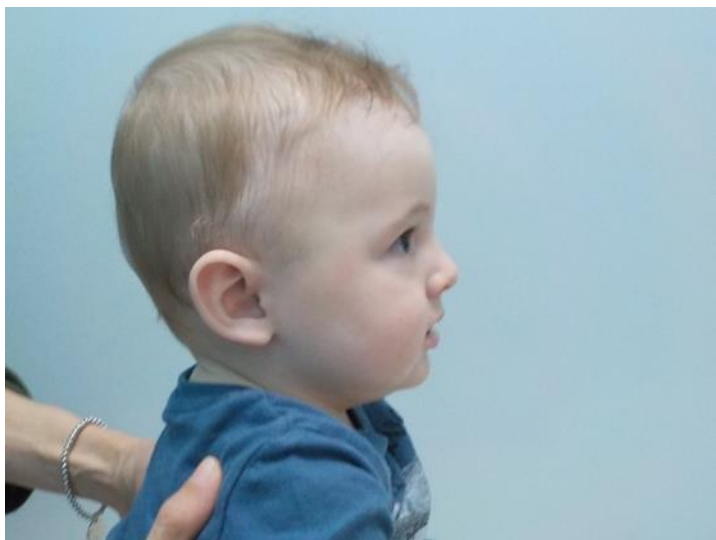Fecha toma de medidas: 19.07.19



Fecha revisión: 11.09.19



Fecha revisión: 11.09.19



Fecha de Revisión.-10.02.20

