

## INFORME ORTESICO CRANEOFACIAL

**Paciente: BRUNO**

**Edad: 5 meses**


**Hospital: G. MARAÑÓN**


### Diagnóstico.-

El paciente presentaba las siguientes deformidades craneales:

- **Operado de craneosiotosis**
- **Escafocefalia** con crecimiento vertical/transversal con índice cefálico de **66.26%** considerada como **MODERADA**

	FORMA	DIFERENCIA ENTRE DIAGONALES
Plagiocefalia		0-10 = LEVE 11-20 = MODERADO >20 = SEVERO

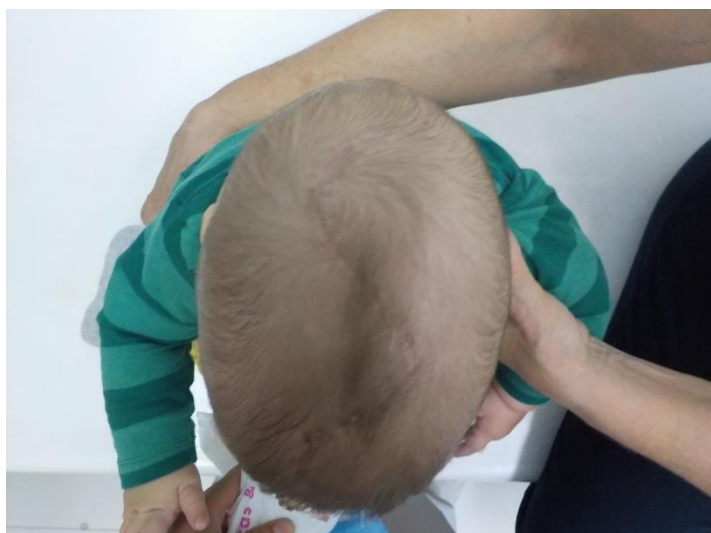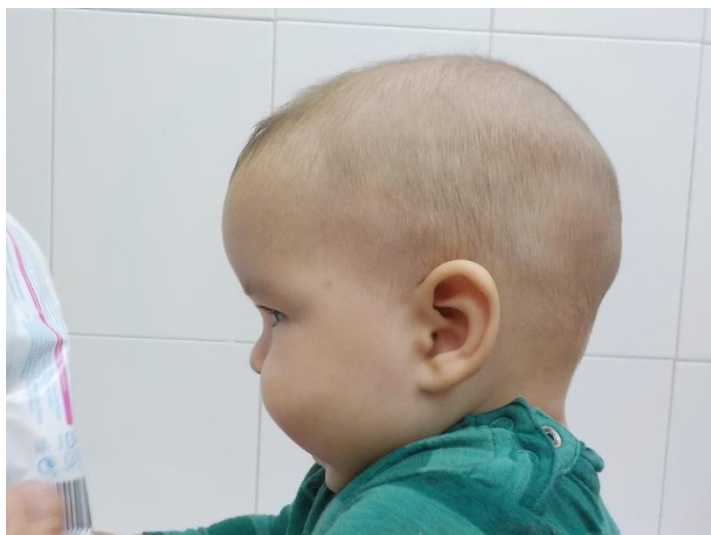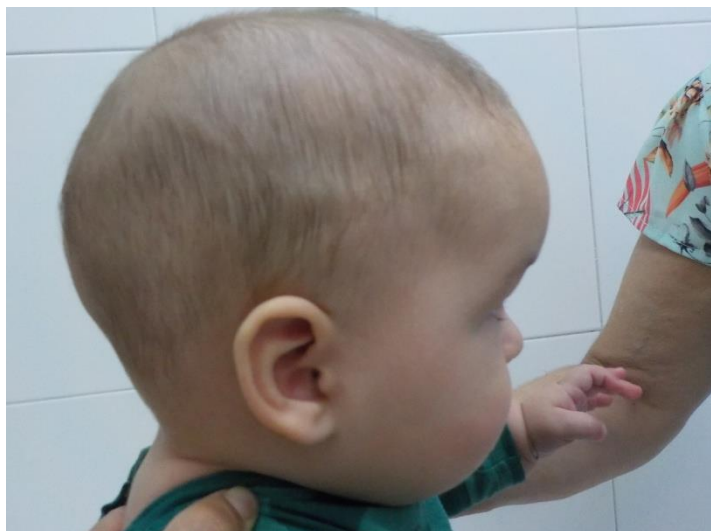	FORMA	INDICE CEFALICO EN %
Braquicefalia		I.C. 80-90% = LEVE I.C. 90-100% = MODERADO I.C. >100% = SEVERO

	FORMA	INDICE CEFALICO EN %
Escafocefalia		I.C. 70-80% = LEVE I.C. 60-70% = MODERADO I.C. 50-60% = SEVERO



## Fotografías

**Fecha toma de medidas: 17.09.19**



**Fecha revisión: 13.12.19**

