

## INFORME ORTESICO CRANEOFACIAL

**Paciente: ANA**


**Edad: 4 meses**


**Hospital: LA PAZ**

### Diagnóstico.-

El paciente presentaba las siguientes deformidades craneales:

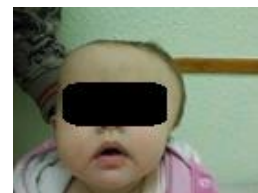- **Bultoma o hernia craneal, tras ser intervenida primero de una craneotomía descompresiva y después de una craneoplastia.**
- **Plagiocefalia** postural (cráneo en paralelogramo) de **25mm** de diferencia entre diagonales considerada la deformidad como **severa**
- Asimetría facial posicional: adelantamiento del pabellón auricular con abombamiento de frontal
- **Braquicefalia** con crecimiento vertical/transversal con índice cefálico de 96.29% considerada como **MODERADA**

	FORMA	DIFERENCIA ENTRE DIAGONALES
<b>Plagiocefalia</b>		0-10 = LEVE 11-20 = MODERADO >20 = SEVERO

	FORMA	INDICE CEFALICO EN %
<b>Braquicefalia</b>		I.C. 80-90% = LEVE I.C. 90-100% = MODERADO I.C. >100% = SEVERO

	FORMA	INDICE CEFALICO EN %
<b>Escafocefalia</b>		I.C. 70-80% = LEVE I.C. 60-70% = MODERADO I.C. 50-60% = SEVERO

Se le practicó una craneotomía descompresiva por un hematoma temporal izquierdo y posteriormente se le practicó una craneoplastia, quedando un bultoma (hernia craneal) temporal izquierdo bastante prominente.

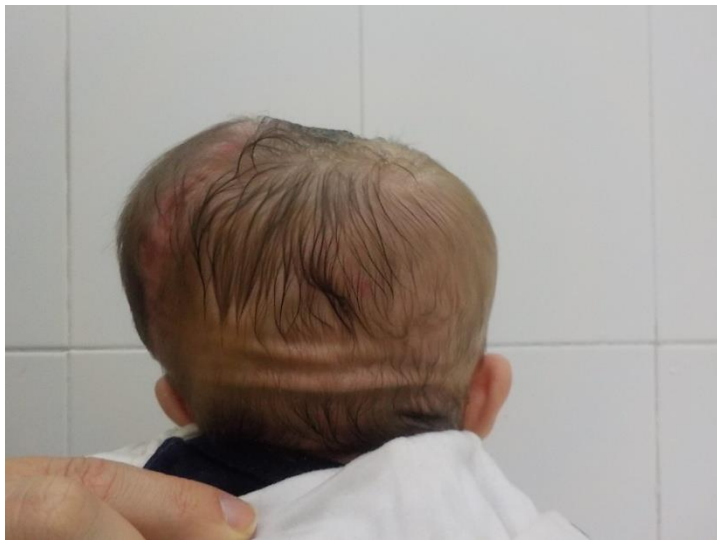
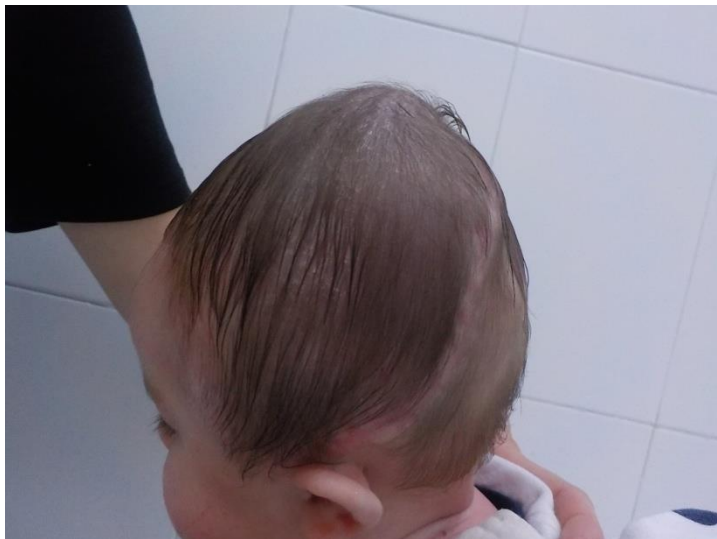
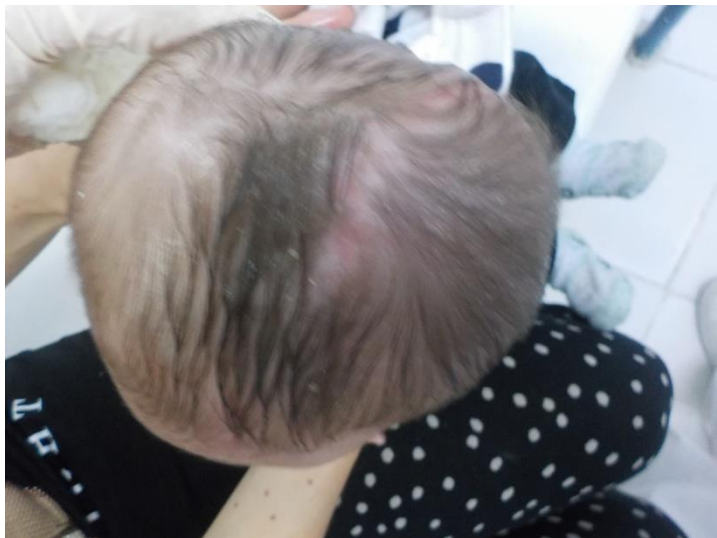## Seguimiento.- LA PAZ

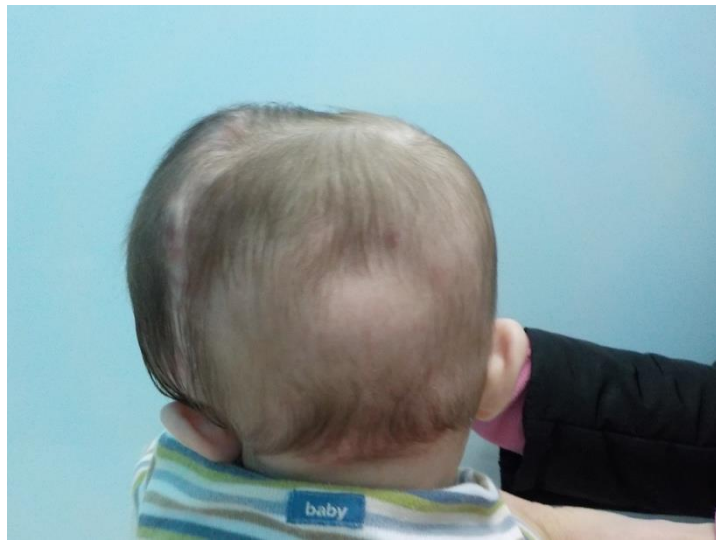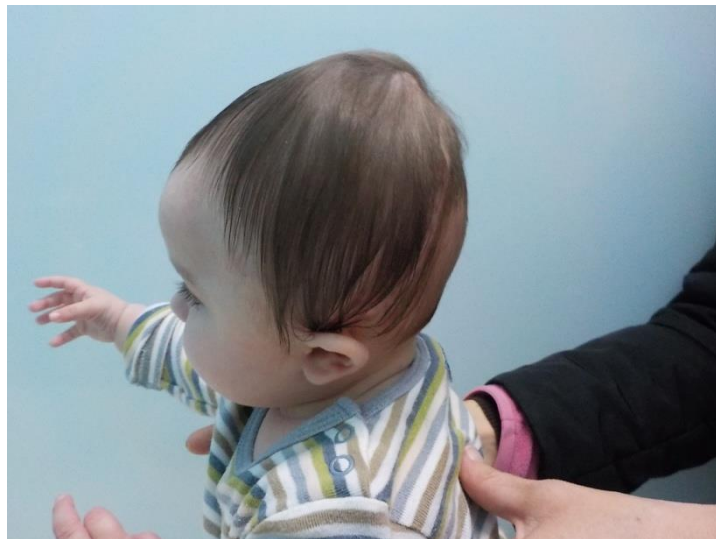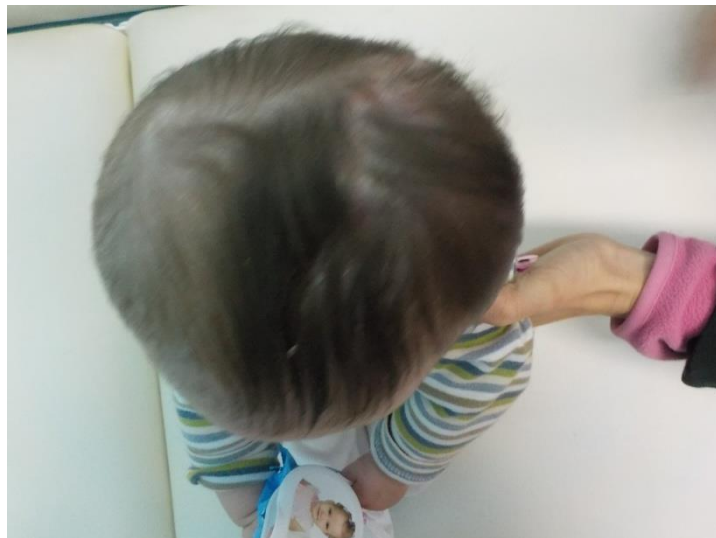<i>Fecha</i>	<i>Medida Antero- Posterior</i>	<i>Medida Medio- Lateral</i>	<i>Diagonal Mayor</i>	<i>Diagonal menor</i>	<i>P. Craneal</i>
12.09.19	13.5	13	15.5	13	41.5
08.10.19	13.6	13.5	14	13	42
14.10.19	13.8	13.5	14	13.5	42.3
21.10.19	13.9	13.5	14.5	13.6	42.5
28.10.19	13.9	13.5	14.5	13.6	42.6
04.11.19	13.9	13.5	14.5	13.6	43
11.11.19	14	13.5	14.5	13.7	43.3
28.11.19	14.2	13.5	14.5	13.7	43.5
12.12.19	14.2	13.5	14.5	13.7	43.6
9.1.20	14.2	13.5	14.5	13.8	44.1
11.02.20	14.4	13.7	14.5	14	45

## Fotografías

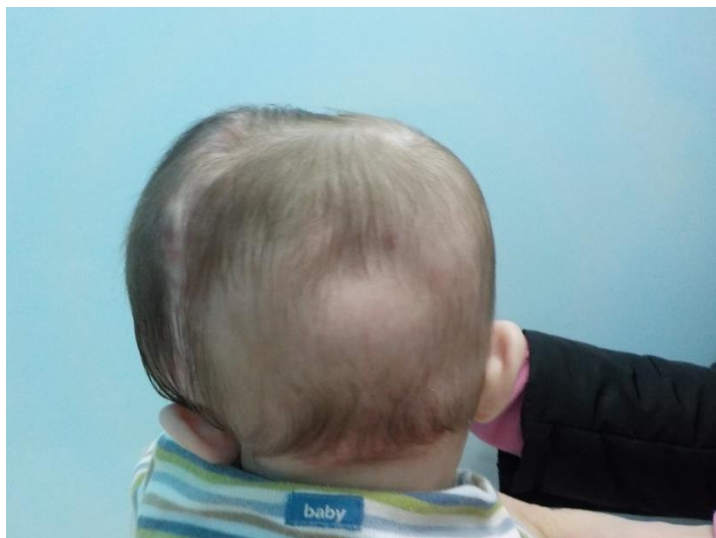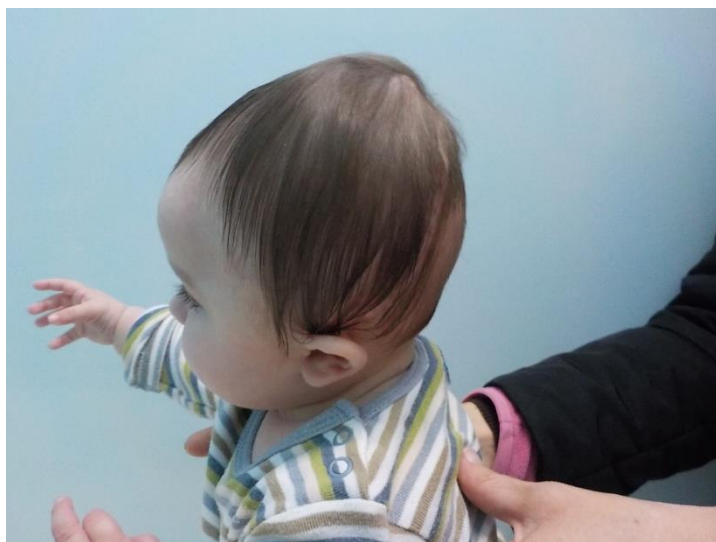**Toma de medidas.-27.09.19**



**Revisión.-04.11.19**



**Revisión.-04.11.19**



**Revisión: 11.02.20**

