

## INFORME ORTESICO CRANEOFACIAL

**Paciente.- Iván XXX**

**Edad.-6 meses**

**Doctor.- Pascual**

**Hospital: Niño Jesús**

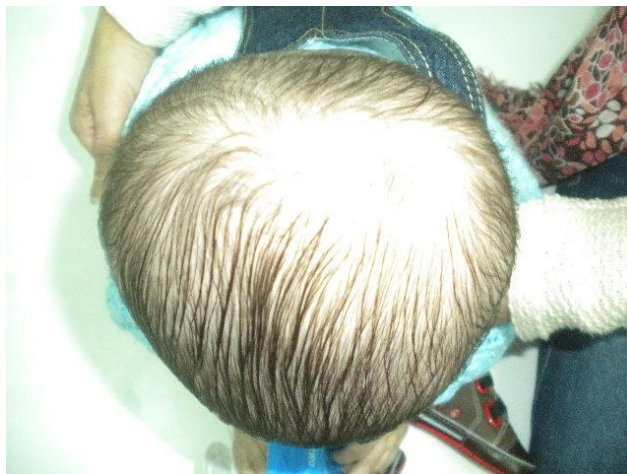
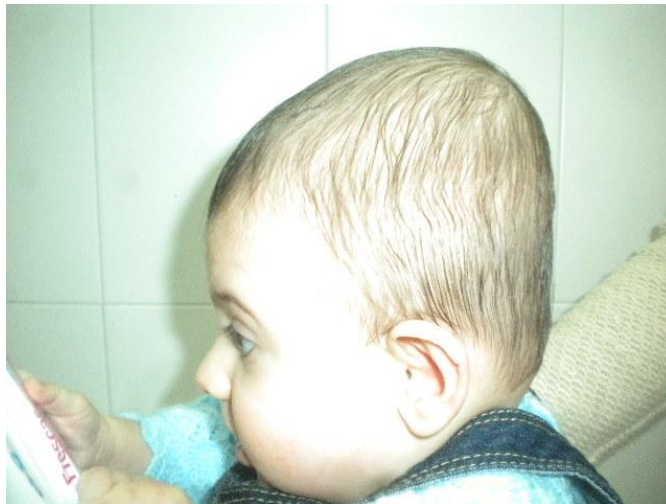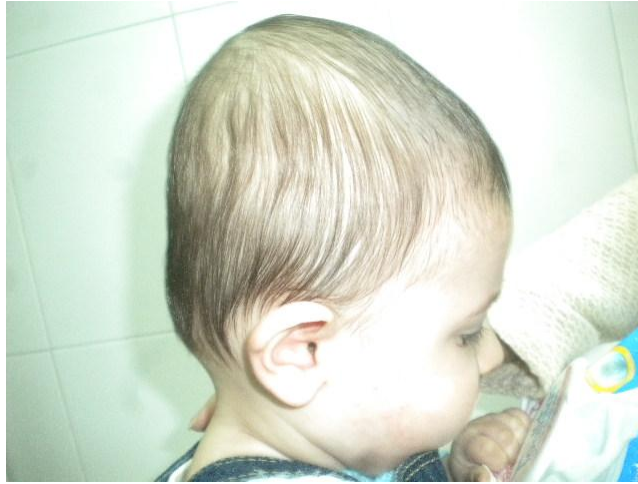### **Diagnóstico.-**

El paciente **Iván XXX** presentaba una Plagiocefalia postural de 5mm de diferencia entre diagonales considerada la deformidad como leve y una braquicefalia de 100% considerada como moderada

Su origen se encuentra en la posición adoptada por el niño en los primeros meses de vida. Fueron ineficaces los cambios posturales realizados por los padres, por lo cual el especialista **Dr. Pascual** prescribió una órtesis de remodelación craneal para su tratamiento.



**Foto toma de medidas: 12.02.13**



Revisión.-09.05.13

